OPHTHALMOLOGIC LIBRARY SOCIETY

Ueber

Tuberculose der Conjunctiva.

Inaugural-Dissertation

zur

Erlangung der Doctorwürde

vorgelegt

der hohen medicinischen Facultät

der Rheinischen Friedrich-Wilhelms-Universität zu Bonn

und mit beigefügten Thesen vertheidigt

am 28. April 1883, Vormittags 12 Uhr,

von

Jacob Hesseling
pract. Arzt.

Mit einer lithographirten Tafel.

Bonn,
Universitäts-Buchdruckerei von Carl Georgi.
1883.

1843663

Meinen theuren Eltern

in Liebe und Dankbarkeit

gewidmet.

Digitized by the Internet Archive
in 2014

https://archive.org/details/b21643489

War schon den Alten unter dem Namen „Schwindsucht" das Krankheitsbild bekannt, das sich Dank der Unwissenheit bis in die Neuzeit unter demselben Panier erhalten, so ist es erst den sorgfältigeren und exacteren mikroscopischen Untersuchungen gelungen, den dunklen Schleier der Unkenntniss, wenn auch nur einigermassen, zu lüften.

Weit entfernt, die schrittweise erfolgenden Fortschritte auf diesem Gebiete, welches besonders in jüngster Zeit zu den brennendsten Discussionen Anlass gegeben, näher zu beleuchten, halte ich es zu Beginn dieser Arbeit für zweckmässig, in gedrungendster Kürze die Resultate der Studien in der Lehre von den tuberculösen Erkrankungen des Auges zu berichten[1]), um dann zu dem eigentlichen Thema dieser Arbeit überzugehen, unter Anreihung eines von mir in der hiesigen Augenklinik beobachteten Falles von Tuberculose der Conjunctiva an die in der Literatur verzeichneten Fälle einige allgemeinere Betrachtungen über diese Erkrankung anzustellen.

Verdankt letztere Krankheit als locale Tuberculose ihre richtige Erkenntniss erst dem letzten Decennium, so sind auch die tuberculösen Erkrankungen des Auges, speciell die der Chorioidea, als Begleiterscheinungen der acuten Miliartuberculose noch nicht drei Decennien bekannt.

v. Ammon war, wie Manz[2]) berichtet, der erste, welcher in richtiger Würdigung des Krankheitsbildes von Tuberculose gesprochen hat. Ihm folgten in kurzer Zeit

1) Vergl. Weiss, v. Gräfe's Archiv Bd. XXIII. Abth. 4 p. 59—89.

2) v. Gräfe's Archiv für Ophthalm. Bd. IV. Abth. 2 p. 120.

andere, wie Prael, Traveree, Lawrenze etc., welche bei jugendlichen scrophulösen Individuen tuberculöse Processe am Auge beobachteten.

Der erste, welcher Chorioidealtuberkel ophthalmoscopisch nachwies, war Ed. v. Jäger, welcher am 10. Januar 1855 in der Plenarversammlung des Wiener Doctoren-Collegiums über seine in 3 Fällen constatirten Befunde ausführlichen Bericht erstattete.

Ihm folgten v. Gräfe und Manz, welch' letzterer zuerst die pathologischen Producte einer mikroscopischen Untersuchung unterzog.

Sodann war es Cohnheim[1]), welcher bei vielen an Miliartuberculose Verstorbenen mikroscopisch den Nachweis von Chorioidealtuberkel lieferte, und fand dieser Befund eine klinische Verwerthung in den Händen von v. Gräfe, Leber, Fränkel, Strieker. Dies sind ganz kurz skizzirt die Fortschritte in der Lehre von den tuberculösen Erkrankungen des Auges als secundäre, tuberculöse Processe im Anschluss an die acute Miliartuberculose, dem ich noch beifügen will, dass, wenn auch unverhältnissmässig seltener, wie die Chorioidea, die Iris und der Ciliarkörper, selbst Cornea und Retina secundär tuberculös erkranken können.

Wenn nun auch die bis in die neueste Zeit gemachten Erfahrungen die relative Häufigkeit der tuberculösen Erkrankungen des Auges als Theilerscheinung allgemeiner Tuberculose beweisen, so ist das Auge doch recht selten Sitz primärer resp. localer Tuberculose.

Ich beschränke mich hierbei auf die Tuberculose der Conjunctiva und habe nur 16 Fälle dieser Erkrankung in der Literatur verzeichnet gefunden. Es lassen sich zudem mehrere von diesen in Betreff der Richtigkeit der Diagnose noch scharf kritisiren, wie es z. B. von Baumgarten geschehen ist.

1) Virchow's Archiv für path. Anat. Bd. XXXIX p. 49.

Die ersten Mittheilungen über Conjunctivitis tuberculosa rühren von Köster[1]) her, welcher in einer Geschwulst, die von der Conjunctiva ihren Ursprung genommen, Tuberkel nachgewiesen hatte.

2. Dieser Mittheilung folgt die zweite „von tuberculöser Ulceration", welche von Sattler[2]) herrührt. Da mir hierüber eingehendere Berichte fehlen, will ich nur das erwähnen, was Sattler bei Beschreibung eines zweiten von ihm beobachteten Falles von Tuberculose der äusseren Theile des Augapfels noch hierüber mittheilt:

„Es war das in sofern ein werthvoller Fall, als der Patient bis zum Tode beobachtet werden konnte, und ich die Gelegenheit hatte, mich nicht bloss mit der Excision eines Stückes zu begnügen, um daran die Diagnose festzustellen, sondern als ich beide Augenlider, das obere wie das untere, in eine grosse Anzahl von Schnitten zerlegen und so die Entwicklung des Tuberkels auch an solchen Stellen, wo noch keine Spur von Ulceration vorhanden war, bloss eine Schwellung des Gewebes, mit Einlagerung hellerer Flecken, die nicht einmal prominirten, sich constatiren liess, genau verfolgen konnte."

Weiter sagt genannter Autor, dass

„die Tuberkel vorzugsweise einerseits an der Grenze der Schleimhaut zwischen dem subconjunctivalen Zellgewebe und der Conjunctiva zu finden waren, und andererseits ihren Sitz als conglomerirte Tuberkel in der Substanz des Tarsus hatten, an der der Conjunctiva zugewendeten Seite, von wo aus sich die weitere Entwicklung bis zur Entstehung der Ulceration Schritt für Schritt verfolgen liess."

3. Sodann hat Walb[3]) im Jahre 1875 seinen zuerst beobachteten Fall, dessen kurz vorher schon Sämisch[4])

---

1) Centralblatt für die med. Wissenschaften. Jahrgang 1873. p. 914.

2) Irish Hospital Gazette 1874. Zehender's klinische Monatsbl. Bericht 1877. p. 65.

3) Zehender's klinische Monatsblätter für Augenheilkunde. 1875. p. 257.

4) Gräfe-Sämisch, IV. p. 328.

erwähnt und der, weil damals eine mikroscopische Untersuchung nicht gemacht, als Infiltration der Conjunctiva mit secundärer Schmelzung der Sclera aufgefasst war, näher beschrieben:

„Es handelt sich hierbei um einen Knaben, der bald, nachdem er die Masern überstanden, am rechten Auge erkrankte. Es zeigte sich neben einer chronisch, blennorrhoischen, durch Papillarschwellung gekennzeichneten Entzündung der Lidconjunctiva eine Wucherung der Conjunctiva bulbi in den oberen äquatoriellen Abschnitten, welche theilweise noch den Epithelüberzug trug, also im Gewebe der Schleimhaut selbst lag. An einzelnen Stellen blassroth, hie und da ins Gelbliche spielend, zeigte sie nirgends den hochrothen Ton einer stark entzündlich injicirten Schleimhaut. Leichte Unebenheiten der Oberfläche waren zu constatiren neben einer nach hinten zunehmenden Vergrösserung der Dickendurchmessers, so dass der Bulbus, nach innen und unten dislocirt, hatte Platz machen müssen. Rollte der Patient das Auge noch weiter nach unten, so kamen Partien zum Vorschein, die wesentlich anders aussahen. Zunächst lag der hinterste Theil viel tiefer als der vordere, und fing diese Niveaudifferenz ziemlich scharf an. Ferner war hier von einer Durchsetzung mit Blutgefässen nichts zu sehen. Weiss-gelbe, bröcklige Massen füllten den Geschwürsgrund aus. Dieselben schienen hervorgegangen zu sein aus einer Schmelzung der Sclera, wenigstens überzeugten wir uns bald, dass hier eine merkliche Zerstörung der Bulbuskapsel vorlag, indem man mit der Sonde leicht in das Innere des Bulbus gelangte. Derselbe beherbergte aber nichts von einer Neubildung oder dergl.; man konnte also eine von innen nach aussen vorgewachsene Geschwulst ausschliessen. Hierauf wies uns schon der Anblick des vorderen Bulbusabschnittes hin, wo sich eine normale Cornea und eine vordere Kammer mit gewöhnlichen Tiefendimensionen präsentirte. Die Linse war zwar kataraktös, aber durchaus nicht nach vorne gedrängt. Diese überraschenden Verhältnisse wollten nicht in das Schema der bekannten Conjunctivalleiden passen. Es drängte sich uns der Gedanke auf, ob nicht vielleicht durch Einwirkung eines von aussen angewandten Reizes (eingelegter Krebsstein oder dergl.) der Process entstanden sein könnte.

Indessen wurde von den Eltern dergleichen in Abrede gestellt. Es war aber um so schwerer über den Fall ins Klare zu kommen, da der Knabe sich sehr bald der Beobachtung entzog, indem eine

ausgebrochene Panophthalmitis ihn an Bett und Haus fesselte. So bekamen wir ihn erst mehrere Wochen nachher wieder zu Gesicht. Die Verhältnisse waren jetzt wesentlich anders geworden. Im vorderen Abschnitte waren jene Veränderungen deutlich, wie sie die eitrige Entzündung des Urealtractus einzuleiten pflegt. Von einer vorderen Kammer war nichts mehr zu sehen, die Iris zum Theil deplacirt, lag der etwas verkleinerten Cornea an. Mit der aussen aufsitzenden Geschwulst war indessen die Entzündung schonender verfahren, es war im Wesentlichen nichts geändert. Erst allmählich hat sich dann eine Abflachung der ganzen Partie entwickelt, während gleichzeitig das nach hinten gelegene Geschwür eine gewisse Ausfüllung erfahren hat. Nach Abstossung der käsigen Gewebselemente sprosst eine junge Bindegewebswucherung hervor. Uebrigens treten auch in der übrigen Geschwulst kleine punktförmige käsige Heerde auf."

Die mikroscopische Untersuchung der Geschwulst ergab folgendes Resultat:

„In einem aus Rundzellen bestehenden jungen Bindegewebe von zahlreichen, meist in zur Oberfläche senkrechter Richtung fundirenden Gefässen durchzogen, liegen rundliche Gebilde von verschiedener Grösse eingebettet, oft mehrere zusammen, welche durchaus den Bau des Tuberkels zeigen. Zunächst fällt die Grösse und der epithelähnliche Charakter der die Hauptmasse der Gebilde zusammensetzenden Zellen auf, meist mit mehreren Kernen ausgestattet. Ein feines Reticulum dient ihnen als Stütze, welches in einer gewissen regelmässigen Anordnung das Gerüst der Knötchen zu bilden scheint. Man sieht nämlich an Stellen, wo die zelligen Gebilde theilweise ausgefallen sind, fächerartig zur Peripherie ausstrahlende Bälkchennetze liegen. Weiter nach der Peripherie nimmt die Grösse der Zellen ab, und lagern sie sich hier zu einer mehrschichtigen Schale, welche den Tuberkel von seiner Umgebung abgrenzt. Eine weitere Uebereinstimmung mit den Tuberkeln anderer Orte ergab sich aus dem fast constanten Befunde der Riesenzellen, welche bald mehr central, bald excentrisch lagen, mit vielen Kernen, die meist peripherisch in Radien aufmarschirten. Zackige Ausläufer dieser Gebilde konnte ich in das übrige Gebilde hinein verfolgen. Das Verhalten der Gefässe zu den Knötchen bot durchaus nichts Neues. In den erhärteten Schnitten waren meist die Gefässverzweigungen mit braun gewordenen Blutresten gefüllt und sah man deutlich, wie die Aestchen die Knötchen umgingen, ohne an irgend einer

Stelle in sie hinein zu gehen. In Bezug auf die Lage der Tuberkel in der übrigen Masse ist zu bemerken, das sie sowohl in den tieferen Schichten gefunden wurden, als auch oberflächlich, zuweilen lagen sie dicht unter dem Epithel. Indessen gerade so, wie es von anderer Seite beobachtet worden, war die Tuberculisirung, deren Bilder freilich an keinem kleinsten Schnitte vermisst wurden, zurücktretend dem übrigen Geweben gegenüber, und berechtigte nicht zu der Auffassung, dass wir es mit einer primären Entwicklung von Tuberkeln in vorher gesunder Conjunctiva zu thun hatten."

Der betreffende Knabe war scrophulös, hatte an Caries des Felsenbeins gelitten und zeigte grosse Lymphdrüsenpackete am Hals und Ohr der betreffenden Seite. Zwei seiner Geschwister waren in früher Jugend an Basilarmeningitis und mehrere seiner Grosseltern an Lungenphthise gestorben.

4. Kurze Zeit, nachdem Walb diese ausführliche Beschreibung einer Tuberculose der Conjunctiva der Oeffentlichkeit übergeben, publicirte Hock[1]) in demselben Jahrgang der Monatsblätter für Augenheilkunde zwei Fälle von Tuberculose, welche, in einer weniger ausführlichen Schilderung, allerdings nicht ganz mit Unrecht angezweifelt werden. Genauere mikroscopische Untersuchungen waren zudem in dem einen Fall nur mangelhaft, in dem anderen gar nicht gemacht. Der erste Fall betrifft einen 2jährigen schwächlichen Knaben, der schon seit 6 Monaten mit rechtsseitiger Spitzenaffection behaftet war. Zu derselben Zeit hatte sich auch im äussersten Winkel des rechten Auges eine streifige Röthung gezeigt, aus welcher bald ein kleines Knötchen aufwuchs. Nach längerer Zeit nahm es die Gestalt einer gelblichen Blase an, welche, kurz bevor der Autor es zu Gesicht bekam, geplatzt war und eine ganze Menge einer eiterähnlichen Masse entleert hatte. Es zeigte sich jetzt bei der Untersuchung am rechten Auge direct über der äusseren Commissur ein kreisrunder linsen-

1) Zehend. klin. Monatsbl. 1875. p. 309.

grosser Defeet mit aufgeworfenen Rändern; den Grund des Defeetes bildete eine gelblichweisse krümmliche Masse. Die Ränder sowie die weitere Umgebung desselben war geschwellt und geröthet. Der Defect bildete die Oeffnung zu einem hasselnussgrossen Geschwulst, was man dadurch erkannte, dass durch Druck auf dieselbe sich die vorhin erwähnte bröckliche Masse hervordrängen liess. Sonst war am Auge Alles normal.

Die mikroscopische Untersuchung der Geschwulstmasse ergab, „dass sie der Hauptmasse nach aus neugebildeten (Lymphoiden-) Zellen bestand, untermischt mit solchen, die den epithelialen Charakter an sich trugen, ausserdem Fetzen necrosirenden Gewebes und elastische Fasern. Eigentliche Tuberkelknötchen konnten natürlich bei solcher Präparation nicht gefunden werden."

Auf Grund dieses makroscopischen und mikroscopischen Befundes wurde die Neubildung für eine zerfallende Tuberkelmasse mit Necrosirung des anliegenden Gewebes gehalten.

Nach Verlauf eines Monats hatte sich der Defect vergrössert, „der Boden desselben wurde jetzt vor der grauschwarzen, verdünnten und ausgefilzten Sclera gebildet, welche sich in der Gegend, wo der gerade Theil des Ciliarkörpers in die Chorioiden übergeht, in kleinen Buckeln vordrängte, die durch meridional verlaufende Fasern abgeschwärt waren."

Drei Monate später war Strabismus convergens vorhanden, „als Zeichen des Ergriffenseins der äussern Chorioidea und erst späterhin fing das Auge an, sich intensiver zu betheiligen, indem eine dunkle Ciliarröthung mit Verengerung der Pupille und Trübung des Kammerwassers hinzutrat."

Kurze Zeit nachher ging der Knabe an Meningitis zu Grunde.

5. Der 2. Fall betraf einen 62jährigen Arzt, welcher schon lange Jahre an Lungenphthise gelitten.

An der Conjunctiva „des rechten oberen Augenlides zeigte sich gegen den äussern Winkel des convexen Tarsalrandes ein etwa erbsengrosses, unregelmässig ausgezacktes, in die Tiefe bis auf den Knorpel dringendes Geschwür mit unebenem, gelblich belegtem Boden. Die umgebende Bindehaut zeigt den gewöhnlichen Befund eines chronischen Catarrhs."

Nachdem 8 Tage lang mit Lapis geätzt war, überhäutet sich das Geschwür von den Rändern her.

6. Sodann beschreibt Herter einen Fall von Conjunctivitis tuberculosa aus der Schweigger'schen Klinik, welchen er in den Charité-Annalen [1]) veröffentlicht hat. Da ich derselben nicht habhaft werden konnte, berichte ich selbigen, wie ihn Weiss [2]) mittheilt:

„Ein 39jähriger Schlossergeselle, dessen Mutter an Lungenschwindsucht gestorben war und der selbst im Jahre 1863 an Bluthusten litt, litt seit 1875 an den Augen. Es bildeten sich Geschwüre auf der inneren Seite der Lider, die unter der Behandlung mit Adstringentien unverändert blieben. Die Schleimhaut erhob sich mit der Zeit zu mehreren hanfkorngrossen, röthlichen, grauen, sulzigen Prominenzen, die miteinander confluirten. Solche Knötchen fanden sich neben Ulcerationen sowohl am oberen als auch am unteren Lide. — Es bestand kein Verdacht auf Syphilis. Ueber der rechten Lungenspitze Dämpfung, im Larynx an der hinteren Commissur eine kleine Ulceration mit zackigen Rändern. Die Untersuchung eines abgetragenen Knötchens, welche von Orth vorgenommen wurde, ergab, dass die Hauptmasse desselben aus einem rundzelligen Gewebe bestand. Zelle liegt dicht an Zelle. In dem zellenreichen Gewebe kann man keine Gefässe sehen. Durch die kleineren Rundzellen dieser Region zerstreut liegen grössere und kleinere vielkernige Riesenzellen. Diese Partien heben sich zum Theil als rundliche Gruppen ab von der Umgebung, doch ist nirgendwo eine scharfe Grenze. Von regressiven Metamorphosen ist an keiner Stelle etwas zu sehen.

Wenn auch manches der gewöhnlichen Erscheinungen der

---

1) 1875, II. Jahrg. p. 523.

2) v. Gräfe's Archiv für Ophthalmologie. Bd. XXIII. Abth. 4. pag. 116.

tubereulösen Entzündung fehlt, so glaubt Orth doch, dass man besonders in Anbetracht des mikroscopischen Aussehens die Affection eine tubereulöse nennen darf."

7. Einen weiteren Fall theilt wieder Walb[1]) mit. Er referirt auch eingehend folgendes:

„Ein Kind von $1^1/_2$ Jahren fällt mit dem linken Auge auf eine scharfe Kante. Es entsteht Blutung, beträchtliche Schwellung der Lider, die Haut zeigt sich oberflächlich gesehunden, jedoch nicht zerrissen. Da man sich überzeugte, dass das Auge selbst nicht gelitten, wird kein Arzt zu Rathe gezogen, und unter Anwendung von Kälte geht die Anschwellung im Laufe von 8 Tagen zurück. Das Auge ist anscheinend geheilt. Da bemerkt man nach einiger Zeit ein erneuertes Dickerwerden des oberen Lides, während gleichzeitig das Auge etwas gereizt erscheint, thränt und leichte Injection zeigt. Acht Wochen nach stattgehabter Verletzung bekam ich den Patienten zu Gesicht.

Befund. Das linke Auge wird weniger geöffnet, ist sonst ziemlich reizlos. Eingetrocknetes Secret befindet sich zwischen den Cilien. Die Haut des ziemlich verdickten oberen Lides ist vollkommen normal. Beim Durchtasten fühlt man im Knorpel eine scharfe Leiste (Narbe). Die Anschwellung des Lides wird verursacht durch eine Wucherung der Conjunctiva des Lides, welche sich von der Uebergangsfalte bis zum Lidrande erstreckt, lebhaft injicirt, höckrig an der Oberfläche, hie und da Papillenbildung erkennen lassend, zum grösseren Theil Epithelüberzug tragend, und in der Gegend der äusseren Commissur oberflächlich käsig zerfallen. An zahlreichen kleinen, rundlichen Stellen ist die Farbe eine hellere, und nach der eben erwähnten Versehwärung zu treten weissgelbe Punkte von gleicher Grösse auf. Die von der Wucherung freien Gewebspartien befinden sich im Zustande chronischen Catarrh's. In der Conjunctiva des unteren Lides, die ebenfalls abnorm geröthet ist, sind ebenfalls zahlreiche hellere Knötchen, denen am oberen Lid ähnlich, zu sehen. Conjunctiva bulbi von spärlichen injicirten Gefässen durchzogen, sonst frei, Cornea normal, ebenso die übrigen Theile des Auges. Am Ohr derselben Seite befinden sich Drüsenpackete, über denen die Haut geröthet ist und den nahen Durchbruch des deutlich durch Fluctuation sich kundgebenden Eiters verkündet.

1) Zehend. klin. Monatsbl. f. Augenheilk. 1877. p. 286 u. ff.

Die Untersuchung einer kleinen, abgetragenen Partie der Geschwulst ergibt, dass dieselbe eine bindegewebige Wucherung repräsentirt, die zum Theil an der Oberfläche schön entwickelte mit Epithel bedeckte Papillen trägt, in welcher vollkommen ausgebildete Miliartuberkel eingelagert sind. Das ganze Gewebe ist stark vascularisirt. Die Knötchen von Gefässen frei.

8. Hieran schloss sich dann der zweite von Sattler[1]) beobachtete Fall, bei welchem neben der Conjunctiva auch das episclerale Bindegewebe, die Sclera und auch die Cornea tuberculös erkrankt waren. Sattler berichtet hierüber folgendes:

„Es handelte sich um eine 51jährige, schlecht genährte, schwächlich gebaute Frau, die vor länger als einem Jahre vor ihrer Aufnahme auf die Klinik bemerkte, dass in der Form von „wildem Fleisch", also in der Form von kleinen Wärzchen um die Hornhaut eine Wucherung sich etablirte, die allmählich sowohl nach unten hin und nach aufwärts über die Conjunctiva bulbi, als auch nach etlichen Monaten über die Hornhaut sich verbreitete, so dass die Patientin um diese Zeit nicht mehr im Stande war, Gegenstände zu unterscheiden. Die Frau gab an, sonst gesund zu sein. Ihre Lungen waren allerdings damals nicht untersucht, weil man auf Tuberkulose keine Rücksicht nahm. Ihre Kinder waren gesund, ebenso sollen ihre Eltern gesund gewesen sein. Das Bild, unter dem sich der Fall darbot, war das einer Verdickung der Lider, einer starken Schwellung, gleichmässigen Röthung und sammtartigen Aussehens der Conjunctiva der Lider, gleichmässiger starker Röthung und Schwellung sowohl der Uebergangsfalte als der halbmondförmigen Falte und der Conjunctiva bulbi, namentlich der unteren Hälfte, und man sah in diesem letzteren Theile zahlreiche, beerenartige Hügel reihenweise eingebettet, etwa so wie man sie bei Trachom zu sehen bekommt. An dem untern Rande der Hornhaut, zum Theil auf der Conjuctiva, zum Theil auf der Hornhaut sitzend, und auf der letztern bis zur Mitte reichend, befand sich ein Geschwür mit unebenem, grau belegtem Rand, das steil gegen die Conjunktiva abfiel und gegen das Centrum der Hornhaut mit einem Prolapsus iridis aufhörte. Der obere Theil der Hornhaut war mit einem Pannus überzogen, der keinen Unterschied von dem gewöhnlichen trachoma-

1) Klin. Monatsblätter f. Augenheilkunde. 1877. Bericht p. 66.

tösen Pannus darbot. Nach all dem und dem Alter der Patientin wurde die Diagnose auf Hornhautcarcinom gestellt, und die von einem jüngeren pathologischen Anatomen vorgenommene Untersuchung eines kleinen abgetragenen Stückchens schien die Diagnose zu bestätigen. Ich war nicht wenig erstaunt, als bei genauerer Untersuchung die Veränderungen in der Bindehaut sowohl als in der Hornhaut, als lokale Tuberkulose sich erwiesen.

Die starke Auflockerung des subconjunktivalen Gewebes war durch seröse Durchtränkung desselben bedingt. Die Mucosa selbst war Sitz einer kleinzelligen Infiltration, von wo Reihen von Rundzellen sich den Gefässen entlang in die tieferen Lagen erstreckten. Die kleinzellige Infiltration nahm gegen die Hornhaut mehr und mehr zu, das Episcleralbindegewebe war in seiner oberflächlichen Schicht auch dicht infiltrirt; die pannöse Auflagerung war namentlich in der unteren Partie von enormer Dicke und erstreckte sich in das Gewebe der Hornhaut hinein, resp. substituirte die Hornhaut in mehr als $^2/_3$ ihrer Mächtigkeit. Der weniger dicke Pannus in der oberen Hälfte gab das exquisite anatomische Bild eines Pannus. Die Bowmann'sche Schicht zog sich als ein helles Band in stark ausgesprochenen Schlängelungen durch das Granulationsgewebe hindurch, welches zum Theil vor ihr, also zwischen der Bowmann'schen Schicht und dem Epithel, zum Theil hinter ihr, einen Theil der Hornhaut substituirend, zu sehen war und zahlreiche Gefässe enthielt. Nun befanden sich in dem scheinbar einfachen Pannus, der von oben herunter kam, als namentlich in der wuchernden Granulationsmasse, welche die untere Hornhauthälfte substituirte, ferner in der Conjunktiva bulbi, der halbmondförmigen und untern Uebergangsfalte zahlreiche typische miliare und submiliare Tuberkel, theils isolirt, theils zu kleinen Gruppen aggregirt. Ich glaube mich auf eine genaue Beschreibung der Tuberkel nicht einlassen zu müssen. Vielleicht genügt eine ganz oberflächliche Zeichnung, wo in der Mitte der Gruppe eine oder mehrere Riesenzellen gelegen sind mit ihren charakteristischen Kerngruppen und um diese herum die grossen, durch eigenthümlichen Glanz und Farbe ausgezeichneten, epitheloiden Zellen. In manchen war ein Reticulum deutlich nachweisbar, in andern nicht. Das gehört bekanntlich nicht zum Wesen des Tuberkels. Wo die Tuberkel in Granulationsgeweben gelegen waren, waren die Bilder ähnlich, wie man sie in Lymphdrüsen scrophulöser Individuen nicht selten antrifft. Im subconjunctivalen Zellgewebe lagen die Tuberkel zum Theil in sonst ganz intaktem Gewebe, so dass sie sich

schon mit der schwächsten Vergrösserung, ja mit freiem Auge ausserordentlich deutlich erkennen liessen.

Interessant an diesem Falle war noch, dass die Tuberkel noch durchaus frisch waren. Es zeigten die Riesenzellen zum Theil zwar einen gelblichen Glanz, waren mit gröberen Körnchen durchsetzt und in manchem Tuberkel war im Centrum Zerfall angedeutet, aber nirgends konnte man nachweisen, dass die Geschwürsbildung an der Hornhaut durch Zerfall von Tuberkeln hervorgegangen war. Ueberhaupt ergab sich das Geschwür bei der anatomischen Untersuchung viel kleiner, als man nach dem klinischen Befunde vermuthet hatte. Nur an einer ganz kleinen Partie fehlte das Epithel. Der Prolapsus iridis enthielt durchaus keine Tuberkel; es waren auch weder in der Iris noch in der Aderhaut Zeichen von Tuberkulose vorhanden."

Nächstdem ist es Baumgarten[1]), welcher, nach dem er vorab die bis jetzt publicirten Fälle von Tuberculose der Conjunctiva einer scharfen Kritik unterwirft, 2 Fälle in ausführlicher Beschreibung anführt, von denen der erste sich noch dadurch auszeichnet, dass bei ihm der tuberkulöse Proeess, nachdem er sich einige Zeit auf die Conjunctiva beschränkt, späterhin auf Cornea und Iris übergreift.

Der sehr eingehenden Mittheilung in Betreff des ersten Falles, entnehmen wir nur das, was speciell die Conjunctiva tangirt.

9. Anamnese. Auguste H., 16 Jahre alt, ist hereditär belastet, indem ihr Vater einem langjährigen Brustleiden erlegen, während allerdings ihre Mutter gesund ist. Mehrere ihrer Geschwister sind in frühester Jugend an einer unbekannten Krankheit gestorben. Sie selbst hat in ihrem 12. Lebensjahr mehrmals Blutspucken gehabt und schon von ihrem 7. Jahre an kranke Augen gehabt. Die Lider waren geschwellt und schmerzten; die Secretion vermehrt und von eitriger Beschaffenheit. Patientin suchte bei

---

1) v. Gräfe's Archiv für Ophthalmologie. Bd. XXIV. Abth. 3. pag. 185 u. ff.

mehreren Aerzten vergeblich Hülfe. Der Arzt, welcher sie zuletzt in Behandlung hatte, constatirte auf der Conjunctiva bulbi beider Augen eine Anzahl nahezu erbsengrosser Geschwüre. Die Conjunctiva palpebrarum war mit „verschieden geformten Excrescenzen“ bedeckt, welche auch stellenweise die Grösse kleiner Erbsen hatten. Als die Anwendung des Argentum nitricum und auch das Cuprum ohne Erfolg blieb, wurden die Wucherungen mit dem scharfen Löffel entfernt. Hierbei löste sich „käsige Masse“ bis zu Bohnengrösse ab. Als auch jetzt noch nicht die gewünschte Besserung eintrat, wurde die Kranke nach Königsberg geschickt. Es würde mich zu weit führen, die langsam sich einstellenden Veränderungen, wie sie sich auf der Conjunctiva, Cornea, Iris etablirten, näher zu schildern.

„Nach den Ergebnissen der histologischen Gesammtuntersuchung, sagt Baumgarten, und in Berücksichtigung der anamnestischen und klinischen Momente, dürfen wir uns etwa folgendes Bild von dem Gange der Erkrankung machen: Bei einem scrophulösen, von einem tuberculösen Vater stammenden Kinde entsteht, im Anschluss an eine gewöhnliche scrophulöse Ophthalmie, eine specifisch tuberculöse Erkrankung der Conjunctiva. Dieselbe bleibt eine Zeit lang lokalisirt, so dass das Sehvermögen in keiner Weise beeinträchtigt wird. Nach und nach schiebt sich die Wucherung als tuberkulöser Process zwischen Epithel und vorderer elastischer Glaslamelle auf die Hornhaut über etc.“

Schliesslich wird auch Cornea und Iris mit in den tuberkulösen Process hineingezogen. Lupus und auch Lues waren sicher auszuschliessen.

10. Der 2. Fall, den Baumgarten im Anschluss an diesen berichtet, betrifft ein 9jähriges Mädchen, dessen Vater an Lungenphthise leidet. Schon im 6. Lebensjahre erkrankte es an einem Augenleiden; die Augen „entzündeten sich und thränten stark; an den Wimpern des linken Auges entstand um je eine Cilie ein gelbes Knötchen und bald darauf fiel auch die Cilie aus. Der Zustand besserte sich hierauf etwas, bald griff jedoch der Prozess auf das Innere zunächst des

unteren, dann des oberen Lides über. Beide Lider sind erheblich geröthet und verdickt. Der intermarginale Theil des unteren Lides schwindet bald und wird von Geschwüren bedeckt, die an der äusseren und inneren Kante auf die Conjunctiva tarsi übergreifen. „Die Geschwüre sind von erhabenen, zerfressenen, röthlichen oder grauröthlichen Rändern begrenzt; der mit schmierigem Secret bedeckte Grund besteht aus einer gelblichen Masse, auf der sich kleine, bald röthere, bald blässere Granulationsknöpfchen erheben. In der Conjunktiva des oberen Lides befindet sich eine grössere Menge Excrescenzen, der intermarginale Theil ist verdickt. An der äusseren Kante fehlt er jedoch vollständig und hat einem tiefgreifenden Ulcus Platz gemacht und von nahezu derselben Beschaffenheit wie die oben beschriebenen. Getrennt davon durch einen schmalen Streifen granulirender Conjunctiva liegt nach der Uebergangsfalte hin ein flacher, etwa den Umfang einer halben Erbse umschreibender, weissgrauer Plaque, der oberflächlich in Zerfall begriffen ist.

Das Resultat der mikroscopischen Untersuchung war, dass sich „sowohl im Boden der Granulationshöcker, als in der Umgebung der amorphen todten Massen Riesenzellentuberkel in denkbar schönster Ausbildung und grösster Reichlichkeit lagen, so dass sich die Hauptmasse des Infiltrates des Geschwürsgrundes aus ihnen oder ihren Conglomeraten zusammensetzte. In der Nähe der nekrobiotischen Gewebstheile waren die Tuberkel in allen Stadien „käsigen" Zerfalles anzutreffen, oft constatirt man auch innerhalb der grösseren käsigen Einlagerungen deutliche Riesenzellen mit wandständigen Kernen."

Hieran reihen sich die 6 von Haab[1]) beschriebenen Fälle von Tuberculose der Conjunctiva. Ich gebe sie im Folgenden dem Wortlaute nach wieder:

---

1) v. Gräfe's Archiv f. Ophtalmologie. Bd. XXV 4. p. 178 u. ff.

„11) Christian B., 32 Jahre alt. Das rechte Auge thränt seit 2 Jahren, das linke seit $1^1/_2$ Jahren. Erst seit $^1/_2$ Jahr bemerkte Patient die Anschwellung des rechten oberen Lides. Seit 7. Febr. 1876 ist Patient in Behandlung von Prof. Graefe.

Status. Etwas schwächliches, blasses Individuum, das sonst gesund ist, Lungen frei. Die Umgebung des rechten Auges geröthet, das obere Lid stark verdickt, hängt über das untere herab. Das Auge kann wegen der Schwere des oberen Lides nicht geöffnet werden. Die ganze Conjunctiva tarsi sup. dick mit granulationsartigen Wucherungen bedeckt, deren Farbe lebhaft roth. Die Conjunctiva bulbi ist ganz frei, ihre Gefässe etwas stärker gefüllt, Pericorneal-Injection, Reibungspannus über die ganze Cornea sich ausdehnend, so dass die ophthalmoskopische Untersuchung unmöglich; man bekommt bloss rothes Licht heraus. — Linkes Auge bis auf den Thränensack normal, dieser dagegen stark ausgedehnt, bildet eine fast haselnussgrosse Geschwulst. Beim Incidiren zeigt es sich, dass der Thränensack mit ähnlichen, granulationsartigen Wucherungen ausgefüllt ist, wie sie rechts die obere Lidconjunctiva bedecken. Die Thränensack-Wucherungen werden von Prof. Graefe ausgekratzt, worauf er noch Cauterisation folgen liess.

12) Agathe M., 18 Jahre alt, kam zuerst am 22. Mai 1874 zur Untersuchung. Das rechte Auge ist seit 4 Jahren krank. Beide Lider ganz verdickt, die Innenfläche des oberen mit kolben- und zottenförmigen Auswüchsen besetzt. Die Innenfläche des unteren Lides ist mehr mit abgeflachten Wucherungen bedeckt, die Aehnlichkeit mit Trachomkörnern haben. Eine fünfmonatliche Behandlung (Scarification der Wucherungen, Excision, Cauterisation etc.) bringt die Affection nur wenig zurück. Sie wurde am 26. October mit Cuprum-Salbe entlassen. Schon im Januar des folgenden Jahres (1875) erscheint Patientin wieder. Die Granulationen sind wieder sehr gross, sowohl am oberen als am unteren Lid des rechten Auges. Es wird jetzt ein Theil derselben, sowohl oben als unten mit der Scheere abgetragen. — Ende dieses Jahres trat Patientin abermals in Behandlung, da die Granulationen wieder nachgewachsen waren. Sie wurde mit der Ordination: Leberthrankur entlassen (11. December). Ein Jahr später, den 20. November 1876 zeigt sich Patientin, die seither regelmässig Leberthran getrunken, wieder. Der Zustand der Conjunctiva des oberen Lides ist fast wieder derselbe, wie früher Die Granulationen auf der Conjunctiva des unteren Lides dagegen haben abgenommen. Am 23. November 1876 werden nur die Wuche-

rungen auf der Conjunctiva des oberen Lides sehr energisch exstirpirt. — Am 12. Juli 1878 erfährt man durch Bericht von der (entfernt von hier lebenden) Patientin, dass der Zustand des Auges jetzt ein sehr befriedigender sei.

Die im Laufe der Behandlung excidirten verschiedenen Stücke differiren im mikroskopischen Befund etwas. In den älteren Stücken finden sich nebst starken, papillenähnlichen Granulationswucherungen, aus gewöhnlichem klein- und rundzelligen Granulationsgewebe bestehend, deutliche und unzweifelhafte Tuberkel in ziemlicher Menge, aber nicht in den papillen- und zottenähnlichen Wucherungen, sondern ganz in der Tiefe, zunächst dem Tarsus. Hier und da sieht man dieselben schon in käsigem Zerfall begriffen. Retieulum und epitheloide Zellen sind in typischer Anordnung in den Tuberkeln leicht nachweisbar. Riesenzellen finden sich in vielen Knötchen, doch nicht in allen. In den jüngeren Stücken tritt die Tuberkelbildung mehr zurück vor dem Granulationsgewebe, das sehr stark vascularisirt ist. Das Ueberwiegen des Granulationsgewebes rührt hier wohl von der örtlichen, reizenden Behandlung her. Die Tuberkel zeigen in diesen Stücken grosse Tendenz zu Necrose und Verkäsung.

13) Lisette H., 33 Jahre alt, wurde im Jahre 1875 längere Zeit hindurch wegen Dacryocysto-blennorrhoe links behandelt und zwar vermittelst Spaltung des oberen Thränenkanälchens und Sondirung. Im Jahre 1877 präsentirte sich Patientin, die seither nicht in Behandlung gewesen, wieder, diesmal aber wegen der Beschwerden (Druck im Auge, Secretion), welche durch Granulationsmassen auf der Innenfläche des oberen Lides des linken Auges verursacht wurden. Dieselben sahen ganz analog denen in den beiden vorigen Fällen aus. Sie überzogen jedoch nicht die Fläche der ganzen Conjunctiva, sondern standen, sogenannten Granulationsknötchen ähnlich, mehr isolirt, indem sie sich 4—5 Mm. über das Niveau der Schleimhaut erhoben. Die Wucherungen werden mit der Scheere abgetragen. Im März, also zwei Monate nachher, waren die Granulationen schon wieder nachgewachsen. Dieselben wurden wieder entfernt und die Stellen mit Arg. nitr. cauterisirt. Im November desselben Jahres wurde aber schon wieder eine Abtragung der Wucherungen nöthig, die jetzt mehr auf der oberen Uebergangsfalte, nahe der äusseren Commissur sassen. Folgt Cauterisation. Dieselbe Procedur wurde im Jahre 1878 schon im Januar wieder nothwendig. Am 13. April ist die Stelle, wo die Granulationen gesessen hatten, gut vernarbt,

nur wenige kleine Granula sind noch zu sehen. In der Uebergangsfalte des unteren Lides zeigen sich einige Follikel. Abtragung der kleinen Wucherungen. Schon am 16. Juli d. J. finden sich wieder neue, prominirende Elemente, die wohl bald wieder eine Entfernung nothwendig machen werden. Seit jener ersten Sondenbehandlung war eine weitere Erkrankung des Thränensackes nicht mehr zu Tage getreten und in dieser Richtung auch keine Behandlung nothwendig gewesen.

Während in diesem Falle die Wucherungen auf der Schleimhaut des oberen Lides nicht so ausgebreitet sind, wie sonst und mehr bloss die äussere Hälfte der Conjunctiva und Uebergangsfalte beschlagen, zeichnet sich das Leiden hier durch auffallende Hartnäckigkeit aus. Ob der tuberculöse Process auf der Schleimhaut des Thränensackes begonnen hat und auf die Conjunctiva übergegangen ist, oder ob die Affection der Conjunctiva secundär durch eine vielleicht gewöhnliche Dacryocystitis angefacht wurde, ist nicht zu entscheiden. Eine länger dauernde Schwellung der Thränensackgegend war nicht vorhanden. Das ist aber sicher, dass anatomisch die Wucherungen, welche zu verschiedenen Zeiten excidirt wurden, den in den anderen Fällen von Conjunctival-Tuberculose excidirten glichen, d. h. immer sehr zahlreiche Tuberkelknötchen enthielten.

Im Uebrigen war die Patientin gesund und von robustem Aussehen.

14) Anna R., 22 Jahre alt, kam im März 1877 in Behandlung von Prof. Horner. Sie zeigte sehr starke Drüsenschwellung vor und unter dem linken Ohr. Das linke obere Lid ist ungemein vergrössert und verdickt und zeigt schon äusserlich ausgedehnte Gefässe. Die Innenfläche des Lides ist mit massenhaften, papillären Wucherungen überzogen, die auf dick filtrirtem Grund sitzen. Die Wucherungen sind an der oberen Uebergangsfalte, nahe der äusseren Commissur zerfallen. Diese Zerfallstellen zeigen speckigen, hart infiltrirten Grund und grauliche Farbe. Die Conjunctiva des unteren Lides ist diffus geschwellt und injicirt. Conjunctiva bulbi frei. Patientin, die sich keiner geregelten Behandlung unterziehen konnte, erschien ein Jahr später, März 1878, wieder, da der Zustand des Auges seit einigen Wochen sich noch verschlimmert hatte. Der Befund war ähnlich dem vom vorigen Jahre, nur waren die Granulationen noch mächtiger. Doch zeigt die Conjunctiva des unteren Lides auch jetzt keine Granulationen, sondern nur sammetartige Oberfläche. Die Drüsen unter dem linken Ohr und Unterkiefer sehr

stark geschwellt, ebenso die Cervicaldrüsen. Rechts dagegen lassen sich nirgends, weder am Unterkiefer, noch am Hals vergrössertc Drüsen nachweisen. Am 23. April sind dic Drüsenschwellungen noch bedeutender. Es wird jctzt der grösste Thcil der gewucherten Mucosa abgetragen. Die Heilung erfolgt rasch, die Wirkung der Operation ist gut, so dass das Auge wieder geöffnet werden kann. Die Patientin wird mit der Weisung entlassen, Kempten-Sulzbrunner Wasser zu trinken. Am 27. Mai ist eine deutliche Abnahme der Drüsenschwellungen am Halse zu constatiren, auch ist das Lid noch mehr verkleinert, die Wucherungen auf der Conjunctiva haben nicht recidivirt. Es wird Fortgebrauch des Jod-Wassers empfohlen.

Die mikroscopische Untersuchung der excidirten Schleimhautpartie ergiebt ein den übrigen Fällen ganz analoges Bild. Die Tuberkel, mit und ohne Riesenzellen, aber von ganz typischem Bau, finden sich massenhaft. Daneben auch viel stark vascularisirtes, kleinzelliges Granulationsgewebe.

15) Anna B., 14 Jahre alt. Ende Juli 1877 stellt sich diese Patientin vor mit folgendem Befund an dem seit mehreren Wochen erkrankten rechten Auge. In der Uebergangsfalte sowohl des oberen, als des unteren Lides mächtige Granulationswucherungen von grau-rother Färbung. Diesc Wucherungen beschränken sich ganz allein auf das Gebiet der Uebergangsfalte, während sowohl oben als unten die Conjunctiva auf dem Bereich des Tarsus bloss sammetartige, papilläre Schwellung zeigt. Nebst sehr starker Gefässentwickelung starke eitrige Secretion. Beiderseits alte Maculae corneae, links Follikularcatarrh. Drüsen vor dem Ohr nicht geschwellt, dagegen die Tonsillen. Ferner: reichliche Granula auf der hinteren Pharynxwand, heisere Stimme. — Abtragung der speckigen, etwas durchscheinenden Massen, welche wie aus einzelnen sehr grossen Follikeln zusammengesetzt erschcinen, von der Conjunctiva des unteren Lides. Die Behandlung wird nun bis zum October mit Abtragung der Wucherungen, Cauterisation, gelber Präcipitalsalbe weiter geführt. Am 13. October ist der Zustand des Auges befriedigend, die Granulationen sind weg. Der Patientin wird bei der Entlassung Leberthrancur während des Winters empfohlen.

Der miksroscopische Befund der excidirten Stücke ist folgender: oberflächlich unter dem Epithel findet sich Granulationsgewebe mit sehr zahlreichen Gefässen und vielen Blutextravasaten. In dem Granulationsgewebe sind ganz kleine Tuberkelknötchen in mässiger Zahl eingebettet. In der Tiefe, ganz nahe dem Tarsus, fällt nebst

zerstreuten, kleineren Tuberkeln namentlich ein fast 0,5 Mm. grosser Knoten, aus 4 bis 5 typischen, kleinen Tuberkelknötchen zusammengesetzt, auf, der von einem dichten Ring von Rundzellen umgeben ist. An den Präparaten dieses Falles sieht man häufig kleine Heerde von Rundzellen, die noch nicht den Charakter von Tuberkeln haben, nahe an Gefässen liegen. Ferner trifft man viele strotzend gefüllte Lymphgefässe. Grosse Riesenzellen sind seltener, doch fehlen sie, meist im Centrum von Tuberkelknötchen liegend, nicht. Ganz vereinzelt sieht man auch da und dort einen jener oben erwähnten dichten Haufen kleiner Kerne das Centrum des Tuberkels einnehmen. Von Follikelbildung innerhalb der Granulationsmassen ist nichts zu sehen. Die makroscopisch wie grosse Follikel aussehende Gebilde sind Granulationen mit oder ohne Tuberkelinhalt.

16) Caroline K., 17 Jahre alt. Diese Patientin präsentirte sich zum ersten Mal im Jan. 1878 mit starker erysipelartiger Schwellung der Lider des linken Auges. Auf der Conjunctiva sowohl des oberen, als des unteren Lides finden sich hahnenkammförmige, mehr isolirt stehende Wucherungen von grau- bis gelblich-rother Farbe. Ueber dem Thränensack eine starke Schwellung, die (wie auch gleich diagnosticirt wurde und wie es sich dann bei der Operation zeigte) durch Wucherungen gleicher Art auf der Schleimhaut des Thränensackes verursacht wurde. Zahlreiche, stark geschwellte Lymphdrüsen finden sich vor dem linken Ohr und unter dem linken Unterkiefer. — Rechts ist die Conjunctiva ganz normal. Es lassen sich auf dieser Seite absolut keine Drüsenschwellungen nachweisen. Nebst Gebrauch von Jodkali innerlich und kräftiger Diät wird jetzt zur Abtragung der Wucherungen, Eröffnung und Ausräumung des Thränensackes geschritten. Eine einmonatliche Behandlung vermindert wohl die Granulationen, beseitigt sie und namentlich die diffuse Schwellung der Conjunctiva aber nicht ganz und verkleinerte auch die geschwellten Drüsen nicht. Die Patientin soll zu Hause das Jodkali weiter gebrauchen.

Auch hier mikroscopisch zahlreiche Tuberkelknötchen, analog den oben geschilderten Befunden. Riesenzellen finden sich nur in etwa der Hälfte der Knötchen. Die übrigen entbehren derselben oder zeigen oft im Centrum statt der Riesenzellen einen gedrängten Kernhaufen. Daneben aber trifft man auch ziemlich viele Tuberkel, die central in beginnender Verkäsung begriffen sind.“

Diesen bis jetzt in der Literatur veröffentlichten 16 Fällen von Tuberculose der Conjunctiva bin ich in der Lage, wie schon anfangs bemerkt, einen weiteren beizufügen, der, wenn auch der klinische Befund nicht sofort eine unumstössliche Diagnose zuliess, so doch ein characteristisches mikroscopisches Bild lieferte, und sich besonders durch seinen raschen und glatten Verlauf auszeichnete.

Im Oktober vorigen Jahres präsentirte sich auf der hiesigen Augenklinik ein junger Mann, Namens Dederich, 19 Jahre alt, gebürtig aus Beuel und ebendaselbst wohnhaft, seines Standes Fabrikarbeiter. Sein Leiden datirt erst seit 3 Wochen und will er auch bis dahin niemals an irgend einer Krankheit gelitten haben. Um diese Zeit hatte er eine langsam sich steigernde Röthung und Schwellung des linken oberen Augenlides bemerkt und zugleich mit dieser die reichlichere Absonderung einer trüben schleimigen Flüssigkeit. Schmerzen hatte er bis jetzt nicht gespürt. Die Function des Auges ist nicht beeinträchtigt, nur glaubt er mit demselben zeitweilig etwas dunkler zu sehen. Seit 10 Tagen sind die Augenlider nach dem Schlafe verklebt, was ihn hauptsächlich bewog, Hülfe in der Augenklinik nachzusuchen. Seine Eltern erfreuen sich beide der besten Gesundheit, ebenso seine noch lebenden sieben Geschwister; drei von seinen Geschwistern sind in frühester Jugend — das älteste im Alter von zwei Jahren — gestorben. In Betreff der tödtlichen Krankheit weiss der Patient keine bestimmten Angaben zu machen.

Status praesens.

Das obere linke Augenlid ist sehr geröthet und von stark gefüllten Gefässen durchzogen, mit dieser Röthung ist auch eine bedeutende Schwellung des Lides verbunden, welche auch ganz besonders am intermarginalen Theil hervortritt und diesen in einer Dicke von 5 mm erscheinen lässt. Die durch die Schwellung bedingte Schwere des

Lides zieht dasselbe nach unten, so dass es nur schwer etwas gehoben werden kann. Zwischen den Cilien des unteren sowohl wie des oberen Lides befindet sich eine geringe Menge einer gelblichen eingetrockneten Flüssigkeit. Die Consistenz des Lides ist eine eigenthümlich weiche, fast teigige und verursacht die Palpation nicht den geringsten Schmerz. Beim Emporheben des Lides bemerkt man, dass die Cornea in ihrer ganzen oberen Hälfte und besonders im oberen äusseren Quadranten leicht getrübt ist und gewahrt man bei schiefer Beleuchtung in dieser getrübten Randzone äusserst feine, injicirte, mehr oder weniger gestreckt in der Richtung nach dem Centrum der Cornea hin verlaufende Gefässchen. Die runde Pupille ist etwas erweitert (Atropinwirkung). Die Conjunctiva bulbi ist bis an den Hornhautrand geröthet und von gröberen, geschlängelten Gefässen durchzogen. Beim Ectropioniren des oberen Lides sieht man auf der bedeutend geschwellten und gerötheten Conjunctiva palpebrae eine Menge diffuser, dicht neben einander stehender rundlicher Erhebungen, deren röthliche Farbe hie und da gelbliche oder lichtere Pünktchen durchschimmern lässt, wie das besonders die Lupenvergrösserung zeigt.

Der Form nach sind die meisten Erhebungen rund, einige länglich oval, oder von unregelmässiger Gestalt. Bei genauerer Besichtigung gewahrt man die Oberfläche der am deutlichsten prominirenden, weniger deutlich die der abgeplatteten, von einer zarten, glashellen Membran überzogen und in dieser feine injicirte, zahlreich sich verästelnde Gefässchen. An anderen Stellen ist die Oberfläche uneben, erscheint oberflächlich exulcerirt und mit schmierigen Massen bedeckt, die besonders der vertieften Mitte der Prominenz aufliegen.

Diese Erhebungen sind zwar über das ganze Areal der Conjunctiva palpebrae superioris verbreitet, allein ihre stärkere Entwicklung findet sich hervortretender gegen den

freien Lidrand hin, während sie nach der Uebergangsfalte hin kleiner erscheinen und hier nur nach der äusseren Commissur hin circumscript eine stärkere Entwicklung erfahren haben. Die Uebergangsfalte selbst ist geschwellt, jedoch von glatter Oberfläche.

Hervorzuheben ist besonders, dass jene Prominenzen sich nicht scharf auf das Terrain der Conjunctiva palpebrae abgrenzen, vielmehr über die innere Kante des intermarginalen Theiles auf diesen an mehreren Stellen übergehen und so die scharfe Zeichnung der Lidkante verwischen.

Die Schleimhaut des unteren Augenlides ist bis auf eine allerdings nicht unbedeutende Röthung und Schwellung frei von irgendwelchen Veränderungen. In der Mitte des intermarginalen Theiles sieht man ein gelbes, auf der Höhe spitzes, in die Lidspalte stark vorspringendes Knötchen. Das rechte Auge zeigt nicht die geringsten pathologischen Veränderungen.

Von Anschwellungen der Lymphdrüsen ist weder in der vorderen Ohrgegend, noch am Unterkieferwinkel, noch auch in der Nackengegend das Geringste zu entdecken.

Der Patient scheint scrophulöser Natur zu sein und berechtigt uns zu dieser Annahme seine nach allen Dimensionen verdickte Nase, welchen Uebelstand der Kranke einem Schnupfen zuschreibt, den er schon seit Jahren gehabt und nicht los werden könne. Patient zeigt jedoch einen wohlgenährten Körper und erweist die Untersuchung der Brustorgane normale Verhältnisse.

Die Deutung der an dem linken Auge gefundenen Veränderungen unterlag zunächst gewissen Schwierigkeiten, da mehrere Processe hier in Betracht kommen konnten, deren Erscheinungen sich zum Theil deckend, in den vorgefundenen auch vorhanden waren.

Man konnte an Lupus, Tuberculose der Conjunctiva, Conj. granulosa, Conj. blenorrhoica chronica denken, obwohl bei eingehender Würdigung des Befundes nur die beiden erste-

ren in Frage kommen konnten, und wurde die Lösung dieser Frage in folgender Weise angestrebt.

Zunächst nahmen wir zu den Impfversuchen unsere Zuflucht. Zu dem Zwecke wurden am 16. Oktober einem weissen, 4 Monate alten Kaninchen von mittlerer Grösse geringe Partieen, welche in der Nähe des Lidrandes von der verdickten Schleimhaut entnommen worden waren, in die linke vordere Augenkammer gebracht.

Status am 17. Oktober:

Die Augenlider sind durch schleimige eitrige Massen verklebt. Die Conjuntiva ist in der Umgebung des Schnittes von feinen injicirten Gefässen durchzogen. Entsprechend der Hornhautwunde findet sich auf der Iris ein rundliches graues Exsudat.

18. Oktober:

Die Reizung in der Umgebung der Wunde hat sich vermindert. Desgleichen scheint das Exsudat in der vorderen Augenkammer um ein Geringes zurückgegangen.

26. Oktober:

Die Verhältnisse sind lediglich dieselben wie am 18. ds., wenn auch die Reizerscheinungen geringer.

5. November:

Es findet sich nunmehr ganz geringe Gefässinjection in der Umgebung der Wunde. Die in der vorderen Kammer angebrachte Masse, welche zeitweise von einem Exsudat umgeben war, ist mit diesem verschwunden.

12. November:

In der Cornea ist nur noch die Narbe sichtbar.

10. Dezember:

Am Auge ist ausser der feinen Narbe nichts Abnormes zu sehen. Das Allgemeinbefinden nicht gestört.

Am 17. Oktober wurde mit einem grauen 4 Monate alten Kaninchen von mittlerer Grösse derselbe Impfversuch angestellt. Zu dem Behufe wurde in gleicher Weise wie

Tags vorher bei dem ersten Versuche mittelst der Cooper'schen Scheere erkrankte Partieen von der Schleimhaut des oberen Lides abgetragen und ein kleines Stückchen hiervon in der oben beschriebenen Weise in die vordere Augenkammer des Thieres eingebracht.

Der Verlauf und das Resultat dieses Versuches waren im Grossen und Ganzen dem soeben mitgetheilten gleich und war am 10. December ausser der weissglänzenden Narbe in der Cornea nichts Abnormes sichtbar und war das Allgemeinbefinden des Kaninchens nicht im Geringsten gestört.

Nachdem so beide Impfversuche ein negatives Resultate ergeben, wurde nochmals eine grössere Partie des erkrankten Gewebes mit der Cooper'schen Scheere abgetragen, in Müller'scher Flüssigkeit erhärtet und sodann von demselben einige mikroscopische Präparate angefertigt.

Die mikroscopische Untersuchung lieferte nun in schöner und eclatanter Weise das typische Bild der Tuberculose der Conjunctiva[1]).

Fast in ihrer ganzen Ausdehnung sah man verdickte Conjunctiva von der Epithelschicht überzogen; nur an wenigen Stellen fehlte das Epithel und war hier wohl leicht exulcerirt, wie dies auch schon macroscopisch sehr gut sichtbar war. Zwischen den Epitheleinsenkungen beginnt schon die kleinzellige Infiltration; jedoch liegen hier die Zellen noch weniger dicht gedrängt, so dass die Bindegewebsfasern noch sehr gut zu erkennen sind. Auch sieht man schon zwischen den Epitheleinsenkungen mehrere Gefässlumina von wechselnder Grösse und theils in runder, theils länglicher, theils vielgestaltiger Form, je nach dem das Gefäss vom Messer quer oder mehr oder weniger der Längsrichtung entsprechend getroffen worden war. In den Gefässen sieht man an den meisten Stellen noch Blut.

Etwas tiefer liegt dichtgedrängt Zelle an Zelle. Die

1) Siehe beifolgende Abbildung.

Bindegewebsfasern sind kaum mehr zu erkennen, hie und da sieht man ein Gefässlumen.

Die tiefste Schicht enthielt zahlreiche Riesenzellen. Diejenigen, bei welchen das Messer mehr oder weniger die Mitte getroffen, haben eine schöne runde Form; bei ihnen sieht man in typischer Weise der Wand anliegend die Kerne. Ausläufer sieht man nach allen Richtungen in das kleinzellig infiltrirte Gewebe hineingehen und sich hier zwischen den Zellen in den Bindegewebsfasern auflösen, wo sie dann nicht mehr zu verfolgen sind.

Zwischen diesen Ausläufern, der Zelle dicht anliegend findet man fast allenthalben grössere sog. epitheloide Zellen. Um diese Riesenzellen herum sind die Granulationszellen dicht gedrängt angehäuft, während sich sonst in der tieferen Schicht die Zellen in spärlicherer Anzahl vorfinden. Ganz wesentlich ändert sich dieses Bild bei den Riesenzellen, bei denen das Messer nicht die Mitte, sondern mehr die Peripherie getroffen hat. Die Form ist hier keine runde, sondern eine vielgestaltige. Kerne finden sich nicht nur der Wand anliegend, sondern auch nach der Mitte zu. Man sieht sie nackt, d. h. ohne Ausläufer in einer lockeren Zellenmasse liegen. An ihrer Peripherie sind epitheloide Zellen nicht zu erkennen. Verkäsung liess sich noch an keiner Stelle nachweisen.

Wenn somit der mikroscopische Befund auf Tuberculose hinwies, so wurde dieser Hinweis nun noch gestützt durch den weiteren Verlauf der Erkrankung, der inzwischen deutlich zeigte, dass der Lupus der Conjunctiva ausgeschlossen werden musste.

Was uns bis heran bestimmt hatte, in der Stellung der Diagnose uns etwas reservirt auszudrücken, war, wie schon oben bemerkt, wohl hauptsächlich das Fehlen der Lymphdrüsenanschwellung in der vorderen Ohr- und Unterkieferwinkelgegend der betreffenden Seite. Haab sagt hierüber: „Es schien uns, als trete bei der Tuberculose

wie mit einem Sehlage wie etwas Zusammengehöriges, die Schwellung der Drüsen und die Verdickung der Lider auf, ohne dass das betreffende Auge vorher wesentlich erkrankt gewesen."

Der vorliegende Fall ist aber nicht im Stande, für die Ansicht Haab's einzutreten. Während im Beginne unserer Beobachtung das obere Lid eine erhebliche Volumszunahme zeigte, war von Anschwellung der Lymphdrüsen nichts zu bemerken. Etwa nach vierwöchentlicher Beobachtung und somit siebenwöchentlichem Bestand des Leidens war eine etwa erbsengrosse schmerzlose Drüse vor dem linken Ohre zu fühlen und vergrösserte sich selbige im weiteren Verlaufe nicht im Geringsten. Gleichzeitig mit dem Auftreten dieser Drüsenschwellung liess sich auch eine kaum merkliche Sehwellung der Lymphdrüse am linken Unterkieferwinkel constatiren.

Die Therapie bestand zunächst in der täglich einmal vorgenommenen Application einer 1 % Borsäurelösung und dem Einträufeln von Atropin.

Hierbei ging allmählich die Absonderung zurück, freilich erst nach Verlauf von einigen Monaten, während eine allerdings erst später beginnende Rückbildung der Conjunctivalprominenzen hierbei stetige Fortschritte machte.

Wie schon erwähnt, waren der erkrankten Conjunctivalpartie wiederholt einzelne Stückchen entnommen worden, zunächst lediglich in der Absicht, um Material für die Impfversuche und die mikroscopische Untersuchung zu erhalten, während nur eine circumscripte Partie ihrer starken Prominenz wegen entfernt worden war. Allein eine möglichst ausgedehnte instrumentelle Entfernung der afficirten Sehleimhautpartie war nicht intendirt worden, weil man die Bildung tieferer Narben befürchtete.

Nachdem die charaeteristische Veränderung der Conjunktiva zum grössten Theil verschwunden war und die Hornhautreizung sich erheblich zurückgebildet hatte,

die Volumszunahme des Lides nahezu verschwunden war, wurde dann noch eine Zeit lang das unguentum praecipit. rubr. applicirt.

Am 16. März 1883 war der Status folgender:

Die Lidspalte ist nur um ein Geringes verkleinert. Das obere Augenlid und auch der intermarginale Theil des unteren sind gering geröthet. Der intermarginale Theil beider Lider unmerklich verdickt. Ueber den Limbus hinübergreifend verlaufen in der oberen Peripherie der Cornea in sehr geringer Ausdehnung einige feine injicirte Gefässchen, sonst ist die Cornea in ihrer ganzen Ausdehnung von normalem Glanze und durchsichtig. Beim Ectropioniren des oberen Lides bemerkt man an der Stelle, wo zuerst die grössere Partie abgetragen, eine glatte grauweisse Narbe. Hier und da sieht man in der normal gerötheten Conjunctiva in der Nähe des intermarginalen Theiles zerstreut liegend einige kleine bis zu stecknadelkopfgrosse gelbe Flecken. Die Form und die Grösse des tarsus erscheinen vollkommen normal, geschwellte Follikel sind nicht nachzuweisen und ist keine abnorme Secretion vorhanden. Lymphdrüsenanschwellung nicht mehr zu fühlen.

Die Schwierigkeit der differentiellen Diagnose veranlasst mich bezüglich dieser noch einige Bemerkungen anzufügen:

In unserem Falle hätte man in erster Linie auch an Lupus denken können und wirklich war zu Anfang die Diagnose zwischen Tuberculose und Lupus zweifelhaft. Wenn man bedenkt, dass Lupus, welcher ja in jüngster Zeit als Hauttuberculose aufgefasst wird, im Grossen und Ganzen dasselbe mikroscopische Bild liefert, so waren wir uns klar, dass die microscopische Untersuchung hierüber keinen näheren Aufschluss zu geben vermochte. Desto eclatanter aber zeigte es der spätere Verlauf. Es zeigte sich nirgendwo die Tendenz zur Vereiterung, wie dies den Lupus-

knötchen so sehr eigen ist. Auch ergab der Verlauf nirgendwo die characteristischen Lupusnarben, weder an den Stellen, wo mit der Scheere grössere Partien entfernt waren, noch dort, wo spontane Heilung eintrat. Ueberall resultirten glatte Narben. Es zeigte aber auch der Process keine Tendenz, über den intermarginalen Theil hinüber auf die Cutis überzugreifen, noch auch anderswo an der Wange, am Nasenflügel, wie in den beiden von Arlt beobachteten Fällen von Lupus der Conjunctiva, sich zu etabliren, vielmehr beschränkte sich der Process lediglich auf die Conjunctiva, allerdings mit recht erheblicher Verdickung des intermaginalen Theiles.

So waren wir also vollkommen berechtigt, die Diagnose auf Lupus auszuschliessen, zumal primärer Lupus der Conjunctiva noch im Verhältniss zur Tuberculose derselben eine seltene Erkrankung ist.

Sodann lag auch der Gedanke an die acute Conjunctivitis granulosa nicht sehr fern. Auch hierbei finden wir die Schleimhaut bedeutend geschwellt und geröthet, in derselben eingestreut Neubildungen grössern oder kleinern Calibers, die Cornea bald pannös getrübt. Aber in unserem Falle sassen die Neubildungen, die zudem ein anderes Aussehen darboten, wie die bekannten granulösen Knötchen, nicht wie bei der Conjunctivitis granulosa hauptsächlich in der Uebergangsfalte, sondern waren mehr nach dem Ciliarrande hin entwickelt.

Zudem deutete die bedeutende Volumszunahme des intermarginalen Theiles auf andere Processe. Aber auch der spätere Verlauf liess mit Sicherheit die Conjunctivitis granulosa ausschliessen. Nirgends zeigte sich das der granulösen Bindehautentzündung so charakteristische Uebergreifen auf den Tarsus, aus dem so häufig bedeutende Lidverkrümmungen resultiren, und woraus man nach abgelaufener Erkrankung mit Bestimmtheit noch die Diagnose zu stellen vermag.

In unserem Falle war daher nur die Diagnose auf Tuberculose der Conjunctiva zulässig.

Sei es mir nun gestattet, aus den bis jetzt beobachteten 17 Fällen von Tuberculose der Conjunctiva in kurzen Worten das, was unser Krankheitsbild charakterisirt und die mitunter allerdings nicht ganz leichte Diagnose stellen hilft, zu schildern.

Zuerst darf wohl behauptet werden, dass diese Krankheit sich so gut wie immer auf der Basis einer Allgemeinkrankheit, sei sie tuberculöser, sei sie scrophulöser Natur entwickelt. Meist waren es eben tuberculöse Individuen, die von dieser Krankheit befallen wurden. Lieferte aber die Untersuchung der Eingeweide ein negatives Resultat, so waren es doch entweder schwächliche Personen, die hereditär schwer belastet waren, oder solche — wie auch bei dem von uns beobachteten Falle, — welchen bei sonst wohl entwickeltem Körperbau das, was man mit dem Namen „Scrophulose" zu bezeichnen pflegt, nicht abzusprechen ist. So kann man unsere Krankheit, welche man in letzter Zeit auch als „lokale", „chronische" Tuberculose der Lidconjunctiva aufzufassen geneigt ist, mit Recht als den Ausdruck einer Allgemeinkrankheit sei sie tuberculöser, sei sie scorphulöser Natur betrachten. Es verdient dies um so mehr Beobachtung, als es mitunter bei der Diagnose und zweifellos bei der Therapie von ganz eminenter Wichtigkeit ist.

Was die Krankheit an und für sich betrifft, so entwickelt sie sich schleichend und langsam. Erst nachdem bedeutendere lokale Veränderungen Platz gegriffen, sucht der Patient ärztliche Hülfe. Der Grund hierfür ist wohl hauptsächlich darin zu sehen, dass das Leiden keine nennenswerthen Beschwerden zu verursachen pflegt, sondern nur der Umstand, dass der Process keine Neigung zeigt, spontan sich zurückzubilden, vielmehr stetig fortschreitet, zwingt den Patienten ärztlichen Rath in Anspruch zu nehmen.

Alsdann fällt zuerst, wenn nur das obere Augenlid, wie gewöhnlich, ergriffen, die starke Schwellung und Verdickung desselben auf, die mitunter so bedeutend sein kann, dass das obere Lid vollständig über das untere herabhängt und die Lidspalte ganz verdeckt ist. Am deutlichsten gewahrt man die Verdickung am intermarginalen Theile, welcher mitunter das Zehnfache des normalen Volums zeigt. Die äussere Haut ist von cetatischen, vielfach geschlängelten Gefässchen durchzogen. Die Secretion ist eine abnorme und in der Lidspalte sieht man eine etwas schleimige Flüssigkeit. Beim Ectropioniren des Lides springt nun die stark geschwellte Schleimhaut in die Augen, dann aber das Charakteristische des ganzen Processes, die in verschiedener Grösse und Anzahl diffus in der Conjunktiva zerstreut liegenden Prominenzen, welche geschwellten Papillen nicht unähnlich, doch durch die in ihnen hier und da sichtbaren helleren Fleckchen, die besonders bei Lupenvergrösserung hervortreten, ein eigenthümliches Aussehen gewinnen. Was ihre Gestalt betrifft, — und in dieser Beziehung war besonders der von uns beobachtete Fall sehr lehrreich — so sind sie meist rund, auch oval oder von unregelmässiger Gestalt, mehr oder weniger stark prominirend, theils durch den Druck gegen den Bulbus abgeplattet, theils höckerig uneben und durch Ulceration zerklüftet. Die Cornea ist häufig in ihrer oberen Randpartie von einem mehr oder weniger dichten Pannus bedeckt. Mitunter schreitet der tuberkulöse Process auch auf die Schleimhaut des Thränenschlauchs fort und etabliren sich auch in dieser Tuberkelknötchen. Was die Lymphdrüsenschwellung in der vorderen Ohr- und Kieferwinkel-Gegend der entsprechenden Seite betrifft, so sind, wie wir schon oben bemerkt, nicht im Stande, Haab beizupflichten, welcher auf Grund seiner beobachteter Fälle zu der Ansicht neigt, als trete bei der Tuberculose der Conjunctiva wie mit einem Schlage, wie etwas Zusammengehöriges, die

Schwellung der Drüsen und die Verdickung der Lider auf. Unser Fall zeigt, dass sich Drüsenanschwellung erst nachträglich und dabei kaum angedeutet entwickeln kann.

Zum Schlusse ist es mir eine angenehme Pflicht Herrn Prof. Dr. Saemisch meinen wärmsten Dank auszusprechen für die bereitwillige Unterstützung, die er mir bei der Anfertigung der Arbeit zu Theil werden liess.

Auch dem Privatdocenten, Herrn Dr. Ribbert, Assistenten am path. Institut, fühle ich mich zum Danke verpflichtet.

Vita.

Geboren wurde ich, Johann Jacob Hesseling, Sohn des Arztes und Kreiswundsarztes Heinrich Hesseling, kath. Confession, zu Nieukerk, Regierungsbezirk Düsseldorf am 5. März 1857. Nachdem ich bis zu meinem 12. Lebensjahre den Elementarunterricht in meinem Heimathsorte genossen, begann ich die Gymnasialstudien, welche ich im August des Jahres 1878 auf dem Grossherzoglich Oldenburg'schen Gymnasium zu Vechta mit dem Zeugniss der Reife beendigte. Dem Studium der Medicin mich widmend, ging ich das 1. Semester nach Würzburg, das 2. nach München, woselbst ich zugleich der halbjährigen Dienstpflicht mit der Waffe genügte. Sodann besuchte ich die Universität Bonn und machte hier zu Ende des 4. Semesters das Tentamen physicum. Nachdem ich das 5. Semester in Berlin zugebracht, kehrte ich die folgenden Semester wieder nach Bonn zurück, woselbst ich die verschiedenen Kliniken als Auskultant und Praktikant besuchte. Im 9. Semester bestand ich das medicinische Staatsexamen. Das Examen rigorosum fand am 27. April 1883 statt.

Meine Lehrer waren die Professoren und Docenten: in Würzburg: Flesch, v. Kölliker, Wislicenus; in München: Brattler, v. Jolly; in Berlin: Fräntzel, Liebreich, Virchow, Wolff; in Bonn: Binz, Burger, Busch, Clausius, Doutrelepont, Finkelnburg, Finkler, v. Hanstein, Kekulé, Köster, v. Leydig, Madelung, Nussbaum, Pflüger, Ribbert, Rühle, Saemisch, Schaaffhausen, Trendelenburg, v. la Valette St. George, Veit, Zuntz.

Thesen.

1. Die Tuberculose der Conjunctiva entwickelt sich wohl stets auf der Basis einer tuberculösen, resp. srophulösen Allgemeinkrankheit.

2. Die Herniotomie ohne Eröffnung des Bruchsacks — die sog. Petit'sche Methode — ist stets zu vermeiden.

3. Die Einleitung der künstlichen Frühgeburt bei Carcinoma uteri ist contraindicirt.

4. Die Hysterie verlangt eine auf körperliche Ursachen hinzulenkende Behandlung.

Opponenten:

Dr. med. Joh. Orths, pract. Arzt.
Albert Santkin, cand. med.
Anton Pfeiffer, stud. med.

Erklärung der Tafel.

1) Epithel.
2) Gefässe.
3) Kleinzellige Infiltration.
4) Riesenzellen.

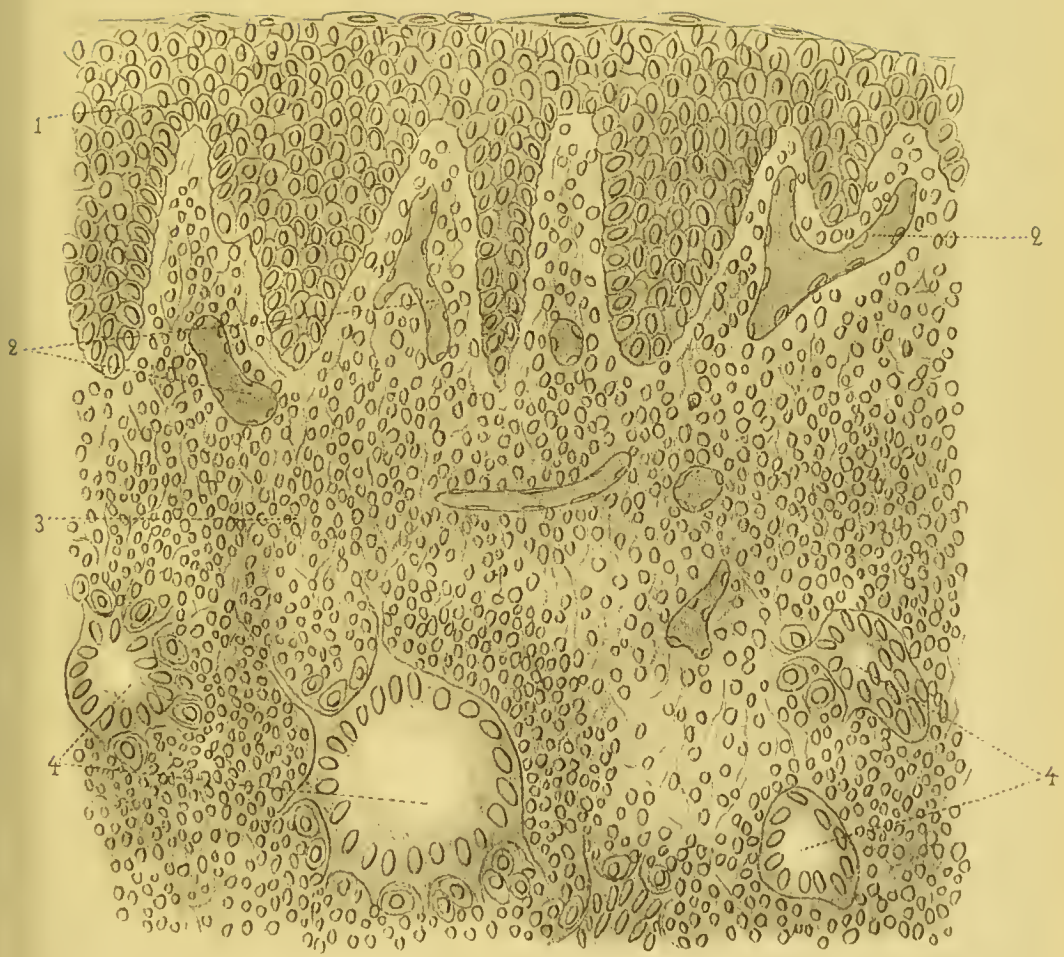

Lith. Jnst. v. A. Henry, Bonn.